

КОРОЛЕВСКАЯ АКАДЕМИЯ НАУК

ИНФОРМАЦИОННАЯ СПРАВКА
Русскоязычная электронная версия

СТАНДАРТНОЕ ТЕПЛОВИДЕНИЕ

Рассказывает профессор Государственной Медицинской Академии, руководитель группы теплорадиовидения Научно-исследовательского центра КОЛЕСОВ С.Н.

Тепловидение не случайно получило свое энергичное развитие. Разработанные научным отделом критерии идеального метода диагностики почти неизбежно привели нас к тепловидению, которое наиболее близко совмещает в себе визуализацию патологии, абсолютную безвредность для больного и медицинского персонала, быстроту и простоту получения информации, техническую и экономическую доступность.

Метод, основанный на пассивной локализации тепла, продуцируемого организмом в процессе своей жизнедеятельности, позволят измерить такой важный интегральный показатель состояния физиологических процессов, как температура.

Эффективность лечения больных с любой патологией во многом зависит от правильного и своевременного распознавания уровня и характера патологического процесса. Именно поэтому огромное внимание уделяется разработке и внедрению в практику здравоохранения наиболее информативных и в то же время безвредных методов диагностики.


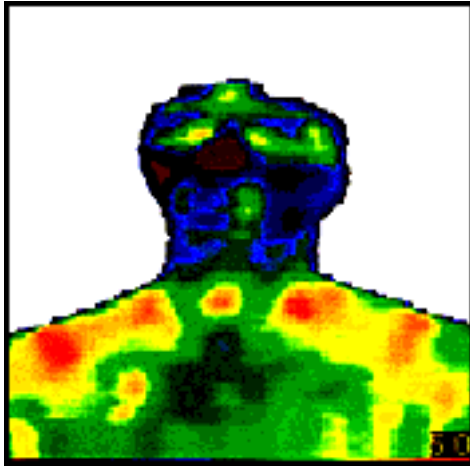
Использование в медицине тепловидения, а в последние годы и радиотермометрии, основанных на регистрации собственного теплового излучения, постоянно продуцируемого организмом человека, открывает новые возможности в ранней диагностике, как основного заболевания, так и возможных осложнений.

Если тепловидение уже заняло достойное место среди общепризнанных диагностических методов, хотя еще и остаются нерешенными многие принципиальные вопросы его использования, то диагностические возможности локации теплового излучения в радиочастотном диапазоне практически мало изучены.

Материалы, подготовленные для опубликования, являются итогом выполненного совместно с радиофизиками и инженерами задания "Разработать и внедрить в практику здравоохранения комплекс теплорадиовизионных методов исследования с целью улучшения диагностики и раннего выявления осложнений".

Одним из наиболее интересных и высокоинформативных методов является метод пунктурного тепловидения.

Примеры диагностики при стандартном тепловидении



Б-ой К. 62 года. Термограмма передней поверхности туловища. Атеросклероз сосудов головного мозга с явлениями вертебробазилярной недостаточности на фоне остеохондроза шейно-грудного отдела позвоночника. Тимусзависимый иммунодефицит. Хр. бронхит в ст. нерезко выраженного обострения. Хронический риносинусит вне обострения. Хронический панкреатит вне обострения.

Б-ая М. 37 лет. Термограмма передней поверхности туловища. Хронический тимусзависимый иммунодефицит. Рак правой молочной железы с метастазами в печень, подмышечные и надключичные лимфатические узлы. Вегетососудистая дистония. Хронический риносинусит вне обострения.